



Dr. med. Duri Gianom
chirurgia viscerale e generale

Ein Plädoyer für die Milz

Betrifft: van der Ploeg R, Venzin R, Markwalder K. Spontane Milzruptur bei Malariainfektion mit Plasmodium vivax. Schweiz Med Forum 2002;2:792–3.

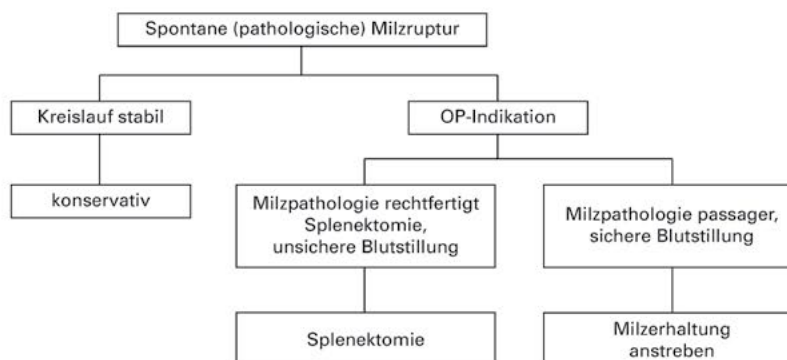
Dr. med. Duri Gianom
Leitender Arzt Chirurgie
Kreisspital Männedorf
8707 Männedorf

d.gianom@spitalmaennedorf.ch

Abbildung 1.
Spontane Milzruptur bei Mononucleosis infectiosa. Splenomegalie, perisplenische und perihepatische Flüssigkeit als indirekter Hinweis auf die Ruptur (Pfeil). Erfolgreiche konservative Behandlung.

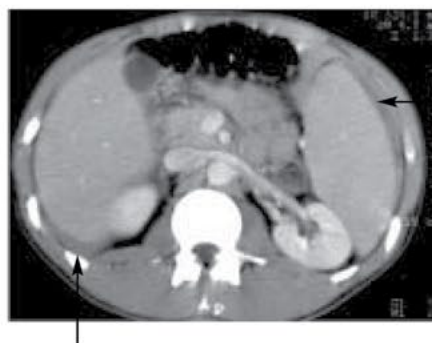

Abbildung 2.
Behandlungsstrategie der spontanen Milzruptur.



In Ihrer Fallvorstellung «*Spontane Milzruptur bei Malariainfektion mit Plasmodium vivax*» geben die Autoren die Splenektomie als Therapie der Wahl der spontanen Milzruptur an. Diese Empfehlung stammt aus der Zeit, wo die Patienten sich mangels diagnostischer Möglichkeiten häufig verspätet im Schockzustand präsentierten [1]. Die dann zwingend notwendige Probelaaparatomie endete häufig in der Splenektomie. Heutzutage, mit der Möglichkeit der Sonographie und CT, ist die Diagnose der spontanen Milzruptur häufig unproblematisch. Aus unserer Erfahrung kann die Splenektomie heute, angesichts der verbesserten diagnostischen und intensivmedizinischen Überwachungsmöglichkeiten und der mannigfachen Möglichkeiten der chirurgischen Blutstillung, nicht mehr als Therapie der Wahl gelten, sondern stellt nur eine Behandlungsoption in einer

Behandlungsstrategie dar, in welcher die Milzerhaltung oberste Priorität hat.

Die Forschung auf dem Gebiet der Milz der letzten Jahre war gekennzeichnet durch eine Fülle von neuen Erkenntnissen über die physiologische und pathophysiologische Bedeutung der Milz. Die negativen Folgen des Milzverlustes dürfen an dieser Stelle als bekannt vorausgesetzt werden. Für den Chirurgen ergibt sich als Konsequenz, dass das frühere Motto «when in doubt, take it out» bei der Ruptur der erkrankten oder verletzten Milz heute nicht mehr als zeitgemäss gelten darf. Bei der traumatischen Milzruptur bestehen anerkannte Kriterien für ein konservatives oder operatives Vorgehen. Zudem ist ein operatives Vorgehen heute auch nicht mehr gleichbedeutend mit der Splenektomie.

Spontane Milzrupturen sind sowohl bei isolierten Milzerkrankungen (gutartige und bösartige Tumore, Milzzysten) als auch bei Milzerkrankungen als Symptom einer Systemerkrankung (hämatologische und rheumatische Erkrankungen, Kollagenosen, Speicherkrankheiten, Infektionserkrankungen) beschrieben. Wie die Autoren erwähnen, geht der Ruptur häufig ein geringfügiger Anlass wie zum Beispiel starkes Husten, Erbrechen oder Defäkation voraus. Die Rupturen sind meist oberflächlich und betreffen nur die Kapsel. Typischerweise ist die Ruptur in der Sonographie oder im CT direkt nicht nachweisbar, sondern nur indirekt über die subkapsuläre Flüssigkeitsansammlung zu diagnostizieren (Abb. 1). Zahlenmässig am häufigsten und am bekanntesten sind die spon-



Dr. med. Duri Gianom
chirurgia viscerale e generale

tanen Milzrupturen bei Infektionskrankheiten (Mononucleosis infectiosa, Malaria). Die Splenektomie ist im Falle einer spontanen Milzruptur zwar vielfach der einfachste Weg zur Behebung einer potentiell lebensbedrohenden Situation, die negativen Folgen des Milzverlustes und eine allfällige Beeinflussung der Grundkrankheit infolge Splenektomie müssen jedoch berücksichtigt werden. Im konkreten Fall kann die Malaria bei Splenektomierten einen schwereren Verlauf nehmen [2, 3]. Bei der Mononucleose betrifft die an sich harmlose, selbstlimitierende Erkrankung meist gesunde, junge Menschen, die im Falle einer Splenektomie lebenslang dem erhöhten Risiko septischer Komplikationen ausgesetzt sind. Aus unserer Erfahrung in der Behandlung von 8 Patienten mit pathologischer Milzruptur

(4× Mononucleosis infectiosa, 1× Thalassemia minor, 1× Morbus Niemann-Pick Typ 3, 2× septische Milz) möchten wir die in Abbildung 2 dargestellte Behandlungsstrategie vorstellen. Wie bei der traumatischen sind auch bei der spontanen Milzruptur die Kreislaufverhältnisse des Patienten entscheidend. Bei stabilen Verhältnissen kann eine konservative Behandlung durchgeführt werden. Ansonsten ist die OP-Indikation gegeben, welche jedoch nicht gleichzusetzen ist mit der Splenektomie. Bei selbstlimitierenden Milzpathologien und wenn eine sichere Blutstillung erreicht werden kann, sollte die Milzerhaltung angestrebt werden. Die Splenektomie sollte nur dann durchgeführt werden, wenn die Milzpathologie per se eine Splenektomie rechtfertigt und wenn die Blutstillung unsicher ist.

Literatur

- 1 McMahon MJ, Lintott JD, Mair WSJ, Lee WR, Duthie JS. Occult rupture of the spleen. *Br J Surg* 1977;64: 641-3.
- 2 Seufert RM. Milz. In: Röher HD, Encke A, Hrsg. *Viszeralchirurgie*. München: Urban & Schwarzenberg; 1997.
- 3 Millar JS. Partial excision and drainage of post-traumatic splenic cysts. *Br J Surg* 1982;69:477-8.

Replik

Wir danken Herrn Kollege Gianom für seinen Kommentar, welcher für eine differenziertere Therapie der spontanen Milzruptur bedingt durch eine Malariainfektion plädiert. Uns ging es mit unserem Fallbericht in erster Linie darum, auf diese seltene Komplikation einer Malariainfektion hinzuweisen. Wir haben auch die Möglichkeit der milzerhaltenden konservativen Therapie einer Milzruptur bei einer Malariainfektion beschrieben. Sofern es die Situation erlaubt, sollte dies angestrebt werden. Es ist zu beachten, dass ein konservatives Vorgehen insbesondere auch in Malariaendemiege-

bieten zu empfehlen ist, da nach Splenektomie das Risiko einer schweren oder fatalen Malariainfektion erhöht ist und da eine lebenslange Malariaphylaxe indiziert ist.

Bei einer Malariainfektion gab es bezüglich einem konservativen Vorgehen bisher nur sehr wenige Daten. In der Zwischenzeit wurden seit Einreichung unserer Arbeit zwei weitere Fälle einer spontanen Milzruptur publiziert, welche jeweils erfolgreich konservativ therapiert wurden. Bei einem Fall handelte es sich wie bei unserem Patienten um eine Vivax-Malaria [1], beim anderen um eine Falciparum-Malaria [2].

Dr. med. R. van der Ploeg
Oberarzt Medizin
Spital Bülach
8180 Bülach

robert.vanderploeg@
spitalbuelach.ch

Literatur

- 1 Davies GR, Venkatesan P. Successful conservative management of splenic rupture in vivax malaria. *Trans R Soc Trop Med Hyg* 2002; 96:149-50.
- 2 Hamel CT, Blum J, Harder F, Kocher Th. Nonoperative treatment of splenic rupture in malaria tropica: review of literature and case report. *Acta Trop.* 2002; 82: 1-5.